Aus der oto-laryngologischen Klinik
der Universität Basel.
(Prof. Oppikofer).

Ueber Kiefercysten

Inaugural-Dissertation

zur Erlangung der Doktorwürde der Hohen
Medizinischen Fakultät der Universität Basel

vorgelegt von

ALFRED VOGT
Zahnarzt von Basel.

PHILOGRAPHISCHER VERLAG / BASEL 1934

Aus der oto-laryngologischen Klinik
der Universität Basel.
(Prof. Oppikofer).

Ueber Kiefercysten

Inaugural-Dissertation

zur Erlangung der Doktorwürde der Hohen Medizinischen Fakultät der Universität Basel

vorgelegt von

ALFRED VOGT
Zahnarzt von Basel.

PHILOGRAPHISCHER VERLAG / BASEL 1934

Von der medizinischen Fakultät der Universität Basel genehmigt auf Antrag von Herrn Prof. Dr. E. Oppikofer.

Tag der Promotion : 9. Juni 1934.

R. UNIV.
BIBLIOTHEEK
LEIDEN

Die vorliegende Dissertation erscheint gleichzeitig als Buchausgabe im Philographischen Verlag / Basel.

Seit Bestehen der oto-laryngologischen Klinik in Basel — Oktober 1896 bis Ende 1933 — sind 127 grössere Kiefercysten durch Operation entfernt worden. Meine Arbeit bezweckt, die in den ausführlichen Krankengeschichten niedergelegten Angaben mit der Literatur zu vergleichen, unter spezieller Berücksichtigung der Diagnose und Therapie.

Bezüglich der Entstehung der periostalen Kiefercysten gehen die Ansichten noch etwas auseinander. Zunächst dringen die Bakterien von der Mundhöhle aus durch einen Zahndefekt in den Pulpakanal ein und führen daselbst zu einer Entzündung. Diese kann nun auf die Wurzelhaut übergreifen entweder dadurch, dass die Bakterien durch das Foramen apicale, entlang den hier durchtretenden Gefässen und Nerven, die Wurzelhaut erreichen, oder aber dadurch, dass die Bakterientoxine das Gewebe der Wurzelhaut entzünden. Auf alle Fälle ist für die Entstehung der Wurzelgranulome und damit auch der aus ihnen sich entwickelnden periostalen Cysten die Zerstörung der Pulpa Voraussetzung. Nicht selten werden Wurzelgranulome auch an solchen Zähnen gefunden, die keine Karies der Krone aufweisen. Dies ist besonders häufig der Fall an den Schneide- und Eckzähen, die durch ihre ungedeckte Lage öfters traumatischen Einflüssen ausgesetzt sind, wie Stoss, Schlag, Fall auf den Mund. Es ist nachgewiesen worden, dass an solchen Zähnen die Oberfläche der Zahnkrone mit der Zeit von zahlreichen mikroskopisch sichtbaren Rissen durchsetzt wird, durch welche Bakterien bis in den Pulpakanal vordringen, das Periodontium in Mitleidenschaft ziehen und allmählich zur Entstehung von Granulomen und Cysten Anlass geben können. Das Epithel, das aus der Entwicklungszeit von der Hertwig'schen Scheide im Periodontium zurückgeblieben ist, beginnt infolge der chronischen Entzündung zu wuchern und wächst in das Granulationsgewebe hinein. Dadurch ist das epithelfreie Granulom zu einem epithelhaltigen geworden. Ein weiteres Wachstum setzt erst ein, wenn sich das epithelhaltige Granulom in eine Cyste umzuwandeln beginnt. Sobald sich im Granulationsgewebe Anzeichen einer Degeneration bemerkbar machen, wird der in Degeneration begriffene Gewebsteil von Epithelsprossen umwachsen. Die Epithelstränge

werden zu Epithelglocken, die ihrerseits durch weiteres Wachstum schliesslich das Granulationsgewebe inselartig abschnüren. Bezüglich der Bildung des Cystenhohlraumes lässt die histologische Untersuchung zweierlei Arten erkennen : 1. Das zwischen den Epithelsträngen gelegene Granulationsgewebe schmilzt ein, und es bildet sich ein von Epithel umschlossener Abszess. Diese Entstehungsart scheint die häufigere zu sein. 2. Daneben spielen sich auch im Innern der Epithelzüge Degeneration und Nekrose ab. Auf diese Weise entwickelt sich eine kleine, mit Flüssigkeit gefüllte, im Epithel gelegene Cyste. Der flüssige Inhalt ist, da Epithel und Granulationsgewebe zugrundegegangen sind, stark cholestearinhaltig. Der von der Cyste allseitig fortgeleitete Druck bewirkt allmählich einen fortschreitenden Abbau des Knochens mit muldenförmiger Vertiefung der glatten Oberfläche. Neben dem Knochenabbau lässt sich auch Neubildung von konzentrisch angeordneten Faserknochenbälkchen erkennen, und zwar ist der Grad der Knochenneubildung von der Stärke des Innendruckes abhängig. Die wachsende Cyste behält im Ganzen ihre rundliche Form bei, dehnt sich nach allen Richtungen aus, besonders stark in Richtung des schwächsten Widerstandes. Bei Wachstum nach oben wölbt sich der Kieferhöhlenboden gegen die Kieferhöhle vor, und bei Fortschreiten nach innen wird die laterale Nasenwand gegen die Nasenhöhle vorgebaucht : es kommt zur Bildung des Gerberschen Wulstes. Ferner kann sich die Cyste in den harten Gaumen erstrecken und daselbst Hervorwölbung bedingen. Am häufigsten wird aber die Ausdehnung nach der Fossa canina beobachtet.

Bei 118 Cysten des Oberkiefers ist in unseren Krankengeschichten 24 mal das Vorkommen eines Gerberschen Wulstes erwähnt und nur bei 13 eine Hereinwölbung auf Höhe des Nasenbodens. Doch ist zu bemerken, dass in früheren Jahren auf ein Hineinwölben der Cyste in die Nase jedenfalls weniger geachtet wurde, da diesbezügliche Angaben in den älteren Krankengeschichten fehlen. Bei 32 unserer Fälle ist eine Vorwölbung in den harten Gaumen notiert : in 8 Fällen nur Schwellung am harten Gaumen und in 24 Fällen Schwellung am harten Gaumen mit gleichzeitiger Schwellung der Fossa canina, manchmal auch mit Knochenabbau am Nasenboden. Durch das Wachsen der Cyste wird auf die Nachbarschaft ständig ein Druck ausgeübt. Durch die absperrende und schützende Tätigkeit der Osteoblasten auf der entgegengesetzten, entlasteten Seite bildet sich schalenförmig neuer

Knochen, der scharf umschrieben als Halbkugel zu sehen ist, bis die Druckkomponente überwiegt. Zuletzt hat der vorgewölbte, verdünnte Knochen nur noch Papierstärke, sodass er leicht eindrückbar ist, wie ein Celluloidball, was sich durch das Pergamentknittern kundgibt. Hat der Cystenbalg die knöcherne Decke durchbrochen, so kommt er mit den überliegenden Weichteilen in Berührung ; letztere wölbt er ebenfalls vor, woduch sie sich straff spannen. Interessant ist das Verhalten der im Bereich der wachsenden Cyste gelegenen Zähne. Zunächst werden sie beiseite gedrängt ; wenn aber ein weiteres Ausweichen nicht mehr oder nicht rasch genug möglich ist, legt sich die andrängende Cystenwand über die Wurzeln, sodass in späteren Stadien die Wurzeln auch solcher Zähne in den Cystenhohlraum hineinragen, die mit der Entstehung der Cyste nichts zu tun haben. Die Pulpen der auf diese Weise freigelegten Zahnwurzeln erweisen sich dann häufig als abgestorben.

Im allgemeinen kann man sagen, dass Cysten, die von den Vorderzähnen ausgehen, sich meist facial, bald auch nasal und palatinal ausbreiten, während die Prämolaren- und Molarencysten, dem geringsten Widerstande folgend, fast regelmässig in die Kieferhöhle eindringen, wobei sie, wie erwähnt, das Lumen des Antrums immer mehr verkleinern. Ist der Knochen durch den steten Druck geschwunden, so können die Cysten ausnahmsweise platzen ; ihr Inhalt ergiesst sich in das Antrum und von dort in die Nase. Mit dem Spontandurchbruch tritt durch Beimengung von Blut, eine Veränderung des bisher serösen Cysteninhaltes ein, und er nimmt eine dunkle Farbe an. Bei unseren total 127 Zahncysten fanden sich 14, die spontan in die Mundhöhle oder in die Nase durchgebrochen waren. Bei starkem Wachsen der Geschwulst in der Fossa canina wird das Tragen einer Prothese schwierig werden. Die Cystenbildung kann auch nach Angaben der Literatur zu einem Septumabszess führen, indem die Cyste gegen den Nasenboden wächst und unter die Schleimhaut des Septums durchbricht ; ein derartiger Fall findet sich nicht in unserem Material. Ausnahmsweise kann sich die Oberkiefercyste derart stark nach der gleichseitigen Nasenhälfte hin entwickeln, dass es zu mehr oder weniger starkem Verschluss des unteren Nasenganges kommt. So entsteht eine einseitige Nasenstenose, die jahrelang bestehen kann, bis dann eventuell durch Perforation der Cystenwand sich der Cysteninhalt entleert und die Nasenatmung wieder frei wird. Unter unseren 127 Kiefercysten kam es nur bei einem einzigen Fall zu einem schwe-

ren Atmungshindernis, und zwar waren in diesem Falle, was besonders selten ist, beide Nasenhälften verlegt.

B. Wilhelm, 23 J., Landwirt, 28/33. (siehe Fig. 5 und 5a). Seit einigen Monaten Behinderung der Atmung durch beide Nasenhälften, zudem vermehrte schleimige Sekretion aus beiden Nasenöffnungen, kein Kopfschmerz. Allgemeinstatus ergibt nichts besonderes, Wa. R. negativ. Rhinoscopia anterior : die beiden unteren Nasengänge sind in der vorderen Hälfte durch eine glatte Schwellung verlegt, die nach oben bis auf die Höhe des mittleren Nasenganges reicht. Die Schwellung ist durch die glatte und unveränderte Schleimhaut des Nasenbodens bedeckt. Bei Druck auf die Schwellung mit der Nasensonde prall-elastische Konsistenz. Im übrigen zeigen die Nasenschleimhaut sowie die Muscheln keine Veränderung, auch nirgends Eiter, keine Anhaltspunkte für Nebenhöhleneiterung. Auffallend ist die starke Ausbuchtung der Nasenscheidewand in ihrem unteren vorderen Teil nach der linken Nasenhälfte hin. — Mundhöhle : rechterseits in der Fossa canina und am harten Gaumen eine circumscripte Schwellung, wie sie für Oberkiefercyste charakteristisch ist. Die Diagnose auf rechtseitige Oberkiefercyste wurde durch die Röntgenuntersuchung und durch die Operation bestätigt. Röntgenbefund : Occipito-frontale Aufnahme : im Bereich der beiden Nasenhälften findet sich eine 4 cm breite und 4 cm hohe Schattenaussparung mit scharfem Rand. Ein Horn dieser Aussparung ragt horizontalwärts nach der linken Nasenhälfte zu, ein etwas breiterer Zapfen erstreckt sich auf Höhe der Zahnwurzelspitzen des ersten und zweiten Incisiven. Stirnhöhlen klein, scharf begrenzt, hell, Kieferhöhlen infolge Projektion der Halswirbel nicht deutlich zu sehen (Fig. 5). — Seitliche Aufnahme : Die Schattenaussparung erstreckt sich ebenfalls bis auf die Höhe der Zahnwurzelspitzen, der Durchmesser in anteroposteriorer Richtung beträgt $3^1/_2$ cm. (Fig. 5a).

Ueber die Häufigkeit des Vorkommens der Wurzelcysten geben drei grosse Statistiken Auskunft. 1.) die Statistik Rosensteins über 416 Cysten der Breslauer Poliklinik für Zahnkrankheiten, 2.) diejenige Beckers aus dem Berliner Zahnärztlichen Institut über 2130 Fälle und 3.) eine Arbeit Schneiders über 487 Beobachtungen aus der Münchner Zahnklinik. Was das Lebensalter angeht, so ist die Verteilung auf die verschiedenen Lebensjahrzehnte bei allen drei Statistiken nahezu dieselbe : etwa $^1/_3$ aller Fälle kam während des dritten Jahrzehnts zur Beobachtung ; an zweiter Stelle steht das 4. Jahrzehnt, mit steigendem Alter nimmt die Zahl der Cysten immer mehr ab ; doch sind Cysten auch noch bei 70-jährigen gefunden worden. Bei unseren 119 Wurzelcysten, bei denen sich Altersangaben fanden, waren 43 Fälle im 3. Jahrzehnt, 37 im 4. Jahrzehnt, 17 im 5. Jahrzehnt, 12 im zweiten Jahrzehnt, 7 im ersten Jahrzehnt und je ein Fall im 68. und 73. Lebensjahr. Selten sind die Wurzelcysten, die von den Milchzähnen ausgehen ; unter Rosensteins Fällen waren es nur 4. Williger hat unter 2242 Fällen 14 Milchzahncysten gefunden, in neuerer Zeit liegen Beobachtungen vor von Sprawson, der Granu-

lome an Milchzähnen gefunden hat, aus denen sich Cysten entwickeln können. Solche Milchzahncysten sind nach seiner Ansicht imstande den Durchbruch der bleibenden Zähne zu verhindern, oder sie werden durch den Einbruch des bleibenden Zahnes in eine zahntragende Cyste verwandelt ohne aber mit echten Follikelcysten etwas zu tun zu haben. Auffallend ist, dass nach Rosensteins Material Wurzelcysten beim weiblichen Geschlecht viel häufiger als bei Männern vorkommen : 145 Fälle männlichen Geschlechts stehen 245 weiblichen gegenüber, also ein Verhältnis von 37,8 zu 62,2%. Der Unterschied ist so beträchtlich, dass man nach Gründen hierfür zu suchen berechtigt ist. Statistisch ist festgestellt, dass Frauen unter Zahnkaries viel mehr zu leiden haben als Männer. Infolgedessen treten Wurzelgranulome, aus denen Cysten entstehen, beim weiblichen Geschlecht öfters auf. Ob ausserdem der «zartere Bau der Kieferknochen» eine Rolle spielt (Partsch, Sachse), sei dahingestellt. In unseren Fällen ist die Verteilung der Cysten in Bezug auf Männer und Frauen ungefähr gleich, 61 waren männlichen und 66 weiblichen Geschlechtes.

Im Oberkiefer bilden sich bedeutend häufiger Wurzelcysten als im Unterkiefer, nach oben genannten Statistiken etwa durchschnittlich 5 mal so viel. In unseren Fällen stehen 112 periostalen Oberkiefercysten nur 7 Unterkiefercysten gegenüber. Warum tritt die Zahncyste im Oberkiefer häufiger als im Unterkiefer auf ? Die Mehrzahl der Autoren erklärt sich dies dadurch, dass die Knochenmasse des Oberkiefers weniger hart sei, einen Hohlraum enthalte und deshalb der Cyste bei ihrem Wachstum weniger Widerstand entgegensetze. Ich möchte hier beifügen, dass das Häufigerwerden der Zahncysten in den letzten Jahrzehnten nur scheinbar ist und darin seinen Grund hat, dass die Patientenzahl der Kliniken in den Städten stark zugenommen hat und vor allem den Zahncysten heute von Seiten der Rhinologen und Zahnärzten mehr Interesse geschenkt wird, weniger Fehldiagnosen gestellt und die Patienten eher der Klinik überwiesen werden.

Fast ausnahmslos wird nur eine einzige einkammerige Oberkiefercyste bei demselben Patienten beobachtet ; gelegentlich treten jedoch sowohl die periodontalen als auch die follikulären Cysten doppelseitig auf, oder es finden sich in einer Kieferhöhle 2 von verschiedenen Zähnen ausgehende Cysten, die mitunter sogar durch gegenseitige Arrosion ihrer Wände miteinander in Verbindung stehen. Rosenstein fand unter seinem Material 13 solcher

Fälle, Philipp sah vier Wurzelcysten an einem Kranken. In unseren total 127 Fällen fand sich nur einmal eine beidseitige Oberkiefercyste (177/24).

Bezüglich des Ausgangspunktes der Cysten von den einzelnen Zähnen weichen die Statistiken erheblich voneinander ab, doch steht fest, dass die Scheidezähne am häufigsten befallen sind, nach Williger besonders die oberen seitlichen. Auch bei unseren 119 Wurzelcysten lässt sich anhand der Krankengeschichten feststellen, dass die meisten von den vorderen Zähnen ausgingen. Warum bevorzugen die Cysten die vorderen Zähne ? Ueber diese Frage fand ich in der von mir berücksichtigten Literatur keinen Aufschluss, doch glaube ich, dass der Grund rein äusserlich zu suchen ist. Da die oberen hinteren Zähne drei Wurzeln aufweisen, so werden sie bei heftigeren Erkrankungen (Gangrän, Erkrankungen an der Bifurkationsstelle etc.) meist extrahiert, bevor sie cystisch entarten können ; denn es ist oft sehr schwierig, alle drei Kanäle, die oft noch gekrümmt und verengt sind, lege artis auszuräumen und zu reinigen, sodass eine Extraktion einer unvollkommenen Behandlung vorgezogen wird. Die Frontzähne dagegen, die nur eine Wurzel aufweisen, sucht der Zahnarzt schon aus ästhetischen Gründen wenn immer möglich zu erhalten. Auf diese Weise können oft versteckte Granulome cystisch entarten.

Die Verteilung der Wurzelcysten auf linke und rechte Seite ist etwa gleich — in einigen Fällen war die Seite nicht angegeben — Bei unseren Patienten lag die Wurzelcyste 59 mal links und 60 mal rechts.

Viel seltener als die verhältnismässig häufigen Wurzelcysten sind die follikulären Zahncysten. Nach Denker und Kahler beträgt das Verhältnis der Zahnwurzelcysten zu den Follikelcysten etwa 3:100. Unter unseren 127 Zahncysten finden sich 8 follikuläre. Wie die Literaturdurchsicht ergibt, werden die follikulären Zahncysten gewöhnlich im 2. Lebensjahrzehnt beobachtet. Von unseren 8 Patienten wurde die follikuläre Cyste bei einem Fall im 6. Lebensjahr, bei 4 Fällen im Alter von 10—16 Jahren, bei einem Fall im 21., bei einem andern im 26. und einmal im 52. Lebensjahr festgestellt. Nach den Angaben Blumenfelds bevorzugen die Follikularcysten, im Gegensatz zu den Wurzelcysten, den Unterkiefer. Diese Angabe können wir für unser Material nicht bestätigen ; denn von den 8 Follikelcysten lagen nur 2 im Unterkiefer.

In Bezug auf das Geschlecht verteilen sich unsere Follikelcysten ungefähr gleich, 5 bei weiblichen und 3 bei männlichen Individuen. Nach Rosenstein sollen die Eckzähne und die Prämolaren besonders häufig zur follikulären Cystenbildung neigen. Während für gewöhnlich die follikuläre Cyste in nächster Nähe der Zahnreihe, also des Alveolarfortsatzes liegt, sind doch auch Beobachtungen von heterotopen Cysten bekannt, die ziemlich entfernt vom Alveolarfortsatz lokalisiert waren und im Innern einen weitverlagerten Zahn bargen. So sah Dupuytren eine Follikelcyste im harten Gaumen, die einen verlagerten Eckzahn enthielt. Auch Paget beschreibt eine Zahncyste im harten Gaumen. Barne und Gensoul beobachteten eine follikuläre Cyste im Processus frontalis des Oberkiefers, Dubois und Barne eine solche am untern Orbitalrande.

Die Follikelcysten stellen für gewöhnlich, wie die Wurzelcysten, einen einkammerigen Hohlraum dar und sind in der Einzahl vorhanden. Heath und Magitot vermerken das Vorkommen zweier Follikelcysten in dem Oberkiefer einer 30-jährigen Frau; in dem einen Hohlraum steckte ein Caninus und in dem andern ein Molar. Die follikulären Cysten erreichen manchmal noch grössere Dimensionen wie die radikulären, dann ist auch die Verdrängung der Nachbarschaft stärker. So hatte bei einem unserer Fälle (478/24) die Follikelcyste den grössten Teil des horizontalen Unterkieferastes abgebaut.

Die Follikelcysten bilden sich im Vergleich zu den Wurzelcysten viel früher. Entsteht eine Zahncyste während der «embryoplastischen Periode», in welcher die Zahnanlage noch keine harten Zahnsubstanzen gebildet hat, so kommt es zu einer zahnlosen Follikelcyste. Tritt die Störung während der «odontoplastischen Periode» ein, während welcher die Ausbildung von Schmelz und Dentin erfolgt, so kommt es zur Bildung einer Zahncyste, welche einen mehr oder weniger rudimentären Zahn in sich birgt. Die Cysten mit ausgebildeten Zähnen dagegen sind auf Störungen in der Koronarperiode zurückzuführen, in der die Ausbildung der Zahnkrone bereits stattgefunden hat.

Nach einer andern Theorie, die Malassez vertritt, entsteht die Follikelcyste nicht durch cystische Entartung des Zahnkeimes, vielmehr sieht er als Ausgangspunkt die «Débries épithéliaux paradentaires», die bei der Entstehung der Wurzelcysten eine so grosse Rolle spielen. Während nach Broca die Cyste schon auf

der allerersten Stufe ihrer Entwicklung in direkter Beziehung zu der Anlage des Zahnes steht, den sie später bergen wird, entsteht nach Malassez die Cyste neben dem Zahne, und erst bei weiterem Wachstum der Cyste wird der Zahn von dieser umwachsen und in diese aufgenommen. Nach Broca kann die Cystenbildung nur während der Entwicklung des Zahnes entstehen, nach Malassez dagegen auch dann, wenn nach erfolgter Zahnbildung «Débries épithéliaux» vorhanden sind. Nach Malassez ist also zwischen der Bildung der Wurzelcyste und der Follikelcyste kein Unterschied. Malassez führt folgende Gründe für seine Theorie und gegen die Theorie Broca an: eine Follikelcyste enthalte öfters einen normal ausgebildeten Zahn. Wenn aber die zur Cystenbildung führende Störung wirklich während der Entwicklung des Zahnes einsetze, so müsse der Zahnkeim so geschädigt sein, dass er einen vollständig ausgebildeten Zahn nicht mehr hervorbringen könne. Ausserdem gäbe es Fälle, bei denen sich ein Zahn in der Cystenwand vollkommen eingeschlossen fände, sodass er vom Cystenhohlraum durch eine bindegewebige Wand geschieden sei. Bilde sich aber eine Cyste im Zahnkeim, so müsse die Cystenwand der Krone unmittelbar anliegen, bzw. die Krone nackt in das Innere vorragen.

Für die Theorie von Broca spricht die Tatsache, dass Follikelcysten in ihrem Auftreten an die Zeit der Zahnentwicklung, vor allem an die Periode der zweiten Dentition gebunden sind. Wenn aber die Entwicklung der Follikelcysten von den «Débries épithéliaux paradentaires» ausginge, die nach vollendeter Zahnentwicklung zurückbleiben, so wäre diese zeitliche Beschränkung unerklärt; es wäre vielmehr zu erwarten, dass sich die Follikelcysten ebenso im späteren Lebensalter entwickeln können, wie wir es bei den Wurzelcysten gesehen haben; das ist aber nicht der Fall.

Zu diesen beiden Theorien sind in neuerer Zeit noch zwei weitere hinzugetreten: Lartschneider behauptet, dass es ein entzündlicher Vorgang sei, der zur cystischen Entartung des Zahnkeimes führe, und dass der flüssige Inhalt der Follikelcysten als entzündliches Exsudat aufzufassen sei. Die Entzündung greife von den gangränös veränderten Milchmolaren auf die Keime der zwischen ihren Wurzeln liegenden Zähne über. Da aber den Follikeln der Weisheitszähne keine Milchmolaren vorgelagert seien, so müssen hier wohl tonsilläre Prozesse als Ursprungsherd der Entzündung angesehen werden. Bloch und Jörgensen glauben,

dass die Keime der bleibenden Zähne für die Bildung der follikulären Cysten überhaupt nicht in Betracht kommen ; man habe es vielmehr stets mit Wurzelcysten der Milchzähne zu tun, die den Follikel des bleibenden Zahnes schliesslich in sich aufnehmen würden.

Die Lage der Zähne in der follikulären Cyste ist in der Mehrzahl der Fälle ganz regelmässig : Die Krone schaut nach dem Cysteninnern, die Wurzel befindet sich in der anliegenden knöchernen Wand. Am Oberkiefer entwickeln sich die Follikelcysten unter Verdrängung der Schleimhaut des Sinus maxillaris in diesen hinein ; am Unterkiefer, der eine Auftreibung vor allem nach der äusseren Seite erfährt, wird der Canalis mandibularis beim Wachstum der Cyste zunächst verlagert, ohne eröffnet zu werden ; doch wurde bei grossen Cysten auch beobachtet, dass die Knochenwand des Kanales usuriert und der Nervus alveolaris inferior blossgelegt und dem Drucke der Cyste ausgesetzt war. Sekundäre Vereiterung mit Durchbruch und Fistelbildung findet bei den Follikelcysten ebenso wie bei den Wurzelcysten statt. Interessant ist, dass Cystenzähne auch kariös werden können, wenn die Cyste vereitert. Es scheinen auch Follikelcysten vorzukommen, in denen es überhaupt nicht zur Ausbildung von irgendwelchen harten Zahnsubstanzen gekommen ist. M a g i t o t beschreibt eine Follikelcyste, bei der aus der Wand eine weiche Gewebsmasse in den Cystenhohlraum vorsprang, welche die histologische Beschaffenheit des «Bulbe dentaire» hatte.

Anschliessend seien die stark gekürzten Krankengeschichten der 8 follikulären Cysten wiedergegeben.

Fall 1 : O.Wilhelmine, 13 J., 145/14 : Follikuläre Oberkiefercyste rechts. — Seit einem Jahre zunehmende Schwellung der rechten Wangengegend. Extraktion eines Zahnes, seitlich eiternde Fistel. Allgemeinstatus : o. B Lokalstatus : Im rechten Oberkiefer stecken die beiden Incisiven, der eine der Prämolaren und die beiden Molaren. Alle diese Zähne gesund, über dem fehlenden Eckzahn eine Fistel, aus der fötider Eiter fliesst, Sonde durch Fistel 2 cm tief einführbar. Röntgenbild : im Cystengebiet 2 Zähne sichtbar. Ausschälen einer taubeneigrossen Cyste. In der Höhle die Krone des voll ausgebildeten Eckzahnes nahe der lateralen Nasenwand und am Boden die Krone eines Prämolaren sichtbar. Die Wurzeln der beiden Zähne stecken im anliegenden Knochen. — Heilung.

Fall 2 : M. Johann, 17 J., 463/17. Follikuläre Oberkiefercyste. — Seit 7 Jahren langsam zunehmende Schwellung in rechter Fossa canina. Extraktion eines Zahnes, seither eiternde Fistel. Allgemeinstatus : o. B. Lokalstatus : im rechten Oberkiefer fehlen der erste und zweite Prämolar, sowie der Weisheitszahn. Auf Höhe des hintern Prämolaren eiternde Fistel, durch welche die Sonde $1^1/_2$ cm nach oben dringt. Eiter fötid.

Leichte Schwellung in rechter Fossa canina, aber nicht am harten Gaumen. Röntgenbild : gut ausgebildeter Zahn im Gebiet der Cyste sichtbar. Ausschälen der Cyste in Lokalanästhesie, in der hinteren Wand steckt der retinierte Weisheitszahn mit Krone nach innen. — Heilung.

Fall 3 : S. Adelheid, 52 J., 45/19. Follikuläre Oberkiefercyste (Fig. 6 und 6a). — Vor 6 Jahren Feststellen einer schmerzlosen Geschwulst im Bereich der linken Wange. Langsames Wachstum, keine Schmerzen. Seit Jahren Symptome der Ozaena. Allgemeinstatus : o B. Lokalstatus : in der linken Fossa canina taubeneigrosse auf Druck nicht empfindliche Geschwulst, Pergamentknittern. Harter Gaumen ohne Veränderung. Im Oberkiefer nur noch der zweite Incisivus und zweite Prämolar. Vor dem letzteren Fistelöffnung, durch welche die Sonde 3 cm nach oben dringt, aus Fistel Abfluss geruchloser, brauner Flüssigkeit. Röntgenbilder : im Gebiet der Cyste ein Zahn sichtbar. Ausschälen der Cyste in Lokalanästhesie, im Innern ein Eckzahn. — Heilung.

Fall 4 : M. Orlando, 6 J., 221/20. Follikuläre Oberkiefercyste. Angeblich erst seit 2 Wochen schmerzlose Schwellung in rechter Fossa canina. Allgemeinstatus : o. B. Lokalstatus : rechte Fossa canina durch kugelige Schwellung ausgefüllt, Schleimhaut über der Schwellung intakt. Bei Probepunktion seröse Flüssigkeit, ohne Bakterien. In der Cyste der Incisivus der zweiten Dentition mit mangelhaft ausgebildeter Wurzel. — Heilung.

Fall 5 : G. Mathilde, 21 J., 166/24. Follikuläre Oberkiefercyste (Fig. 7). — Aus gesunder Familie. Seit $^1/_2$ Jahr zeitweise Schmerzen in allen Zähnen des rechten Oberkiefers, deshalb Extraktion von 3 Zähnen anderwärts, keine Besserung. Seit $^1/_2$ Jahr auch Schwellung der rechten Wangengegend und Fistelöffnung im hinteren Teil der Fossa canina. Lokalstatus : 1 cm oberhalb des Processus alveolaris in Höhe des dritten fehlenden rechten Molaren Fistel mit fötidem Eiter. Bei Ausspülung der ungefähr $4^1/_2$ cm tiefen Höhle kein Abfluss von Wasser in die Nase. Im rechten Oberkiefer nur noch vorhanden der Eckzahn und der zweite Incisivus. Vorderwand der Cyste an einer Stelle nachgiebig. Kein Hereinwölben der Cyste in die Nase. Bei Diaphanoscopie rechte Kieferhöhlengegend dunkel und kein Aufleuchten der Pupille. Röntgenaufnahme in sagittaler und axialer Richtung : im Gebiet der rechten Kieferhöhle scharf umschriebener Schatten eines Zahnes sichtbar. Probespülung der rechten Kieferhöhle vom mittleren Nasengang aus : Spritzwasser klar. Operationsverfahren nach Caldwell-Luc : In Cyste eitriger Schleim und gesunder Molar, Krone im Cysteninnern. Kieferhöhlenlumen schmal, Schleimhaut normal. Mikroskopische Untersuchung des Cystenbalges : Auskleidung mit geschichtetem Plattenepithel, teilweise Fehlen des Epithels, im bindegewebigen Belag Entzündung. — Heilung.

Fall 6 : I. Rosalie, $16^1/_2$ J., 425/29. Follikuläre Oberkiefercyste. — Vor einem Jahr zum ersten Mal leichte Schwellung der rechten Wange, keine Schmerzen. Extraktion von zwei Zähnen im Gebiet der Schwellung, daraufhin Eiterung aus Alveole des extrahierten Zahnes. Allgemeinstatus normal. Lokalstatus : rechte Wange leicht geschwollen, in Fossa canina prall-elastische Schwellung, Pergamentknittern, bei unveränderter Mundschleimhaut. Bei Druck auf Fossa canina Ausfliessen von Eiter in Alveolengegend des rechten oberen Prämolaren. Fehlen von einzelnen Zähnen, auch des Eckzahnes. Occipitale Aufnahme : im Gebiet

der Kiefercyste nicht durchgebrochener Zahn sichtbar. Kleiner Gerber'scher Wulst. Bei Operation der Cyste nicht durchgebrochener Eckzahn im Cysteninnern sichtbar. — Heilung.

Fall 7 : B. Johanna, 14 J., 778/31. Follikuläre Unterkiefercyste. — Seit $^1/_2$ Jahr Spannungsgefühl im Unterkiefer rechts und Schwellung, zeitweise Austritt von fötidem Eiter. Nie eigentliche Schmerzen oder Kiefersperre. Anstelle des fehlenden zweiten Molaren Fistelöffnung, aus der Eiter fliesst und durch welche die Sonde $^1/_2$ cm eindringen kann. Die Sonde trifft nicht auf Knochen, sondern auf weiche Unterlage. Röntgenbild : im Cysteninnern retinierter Weisheitszahn sichtbar. In Lokalanästhesie Cystenausschälung mit dem intakten Weisheitszahn. Mikroskopischer Befund : Plattenepithel. — Heilung.

Fall 8 : St. Albert, 26 J., 478/34. Follikuläre Unterkiefercyste (Fig. 8). — Diffuse Auftreibung des linken horizontalen Astes des Unterkiefers seit 16 Jahren. Vor 14 Jahren wegen Verdacht auf malignen Tumor Operation von aussen, ohne Erfolg, seither Schnittnarbe aussen längs des horizontalen Teiles des Unterkiefers. Vor 10 Jahren Entfernen des Weisheitszahnes und Curettement ; seither an dieser Stelle Fistel, welche in eine fötid eiternde Knochenhöhle führt. Oft Schmerzen im Unterkiefer, ständig stinkende Eiterung im Munde. Röntgenbild : starke Aufhellung des Knochens in fast ganzer Länge des horizontalen Teiles des Unterkiefers der linken Seite, im Gebiet der Aufhellung nur oben und unten feiner Knochenrand sichtbar, unter dem noch stehenden Molaren liegt der verlagerte Cystenzahn. Sorgfältiges Ausschälen der Cystenmenbran von der Mundhöhle aus, Entfernen des Cystenzahnes. — Heilung.

Bei der Diagnosestellung der Wurzelcysten und der follikulären Cysten ergibt sich eine Zweiteilung der Untersuchungsmethoden, vom zahnärztlichen und nasenärztlichen Standpunkt aus. Es ist einleuchtend, dass ein Kranker, bei dem die ersten Symptome nasale sind, zuerst den Nasenarzt konsultiert. Hält er dagegen einen Zahn für verdächtig, so wird er den Zahnarzt aufsuchen. Empfindet er Gesichtsschmerzen, so wird er vorerst die Hilfe des Hausarztes oder des Nervenarztes beanspruchen. Leicht zu übersehen sind die kleinen Cysten oder diejenigen, die sich ausschliesslich ins Antrum hinein entwickeln, da kein Symptom zur Untersuchung des Kiefers mit Röntgenstrahlen auffordert. Manche dieser kleinen und auch noch schmerzlosen Cysten werden nur durch Zufall entdeckt, gelegentlich einer Röntgenaufnahme, die aus andern Gründen gemacht wird. Das Wachstum der Cyste mit dem durch sie bedingten Knochenabbau vollzieht sich ja meist langsam und vorerst schmerzlos. So wird nicht selten die Cyste zufällig durch den Zahnarzt festgestellt, bei einer Zahneröffnung zwecks Füllung ; bei jeder Einlage entleert sich immer wieder durch den Wurzelkanal eine klare Flüssigkeit, dünnflüssiger Eiter oder übelriechende Jauche.

Wichtig ist in jedem verdächtigen Falle die genaue Aufnahme der Anamnese : In welcher Reihenfolge traten die einzelnen Symptome auf ? plötzlich oder schleichend, geringfügig oder heftig ? Welches sind die gegenwärtigen Symptome (Schmerzen, Kopfschmerzen, Geschmacksveränderungen im Mund, Fieber) ? Welches war die bisherige Behandlung ? Ist das Allgemeinbefinden gestört ? Charakteristisch ist der schleichende, über Monate oder Jahre sich erstreckende Verlauf und bei Eintreten einer Vereiterung der Cyste die plötzliche Zunahme der Symptome speziell des Schmerzes, der an die Stelle der Cyste oder mehr in die betreffende Kopfhälfte verlegt wird. Neben der lokalen Diagnostik wird auch immer die allgemeine Körperuntersuchung angezeigt sein, schon mit Rücksicht auf den kommenden operativen Eingriff.

Zur Untersuchung benötigt der Zahnarzt neben Beleuchtungskörper Zahnpincette, Zahnsonde, biegsame Fistelsonde, Wasserspritze und Zahnreinigungsinstrumente. Bisweilen ist es nötig Zahnsteinmassen zu entfernen, damit freier Ueberblick gewonnen wird. Der Zahnarzt stellt zunächst den Befund mit Spiegel und Sonde fest. Als Cystenursache kommen in Frage : kariöse Zähne, Zahnfüllungen, mangelhafte Wurzelfüllungen, jede Pulpabehandlung ist verdächtig. Fistelgänge sind mit der Sonde zu untersuchen. Die Cystenfisteln zeigen gegenüber den Fisteln einer chronischen Periodontitis den Unterschied, dass ihnen der das Fistelmaul bildende Granulationskopf fehlt ; die Oeffnung ist so haarfein und versteckt, dass sie kaum zu endecken ist ; man muss nicht selten den Patienten auffordern, auf eine ihm bekannte Stelle zu drücken, damit Exsudat ausfliesst. Wie kann ein pulpatoter Zahn festgestellt werden ? Er unterscheidet sich oft schon durch die Farbe von seinem gesunden Nachbarn dadurch, dass er mehr grau aussieht, mit einer leichten Schattierung ins Bläuliche oder Grünliche. Durchleuchtet man ihn mit der Mundlampe, so erscheint er getrübt und weniger durchscheinend als ein gesunder Zahn ; bei Beklopfen mit einem metallenen Instrument gibt er einen dumpfen Klang, weil die verdickte Wurzelhaut, bzw. die an ihr entwickelten Granulationen den Klopfschall auffangen und nicht so prompt auf den Kieferknochen fortleiten (P a r t s c h). Ferner lässt sich vollständiger Verlust der Sensibilität nachweisen ; man kann den toten Zahn mit dem Thermokauter berühren, ohne dass es schmerzhaft empfunden würde. Ausserdem kann man den Verlust der Sensibilität mittelst des faradischen Stromes mit Hilfe des Schröder'schen

Induktionsapparates feststellen ; wenn man nämlich die eine Elektrode dem Kranken in die Hand gibt und mit der andern die sorgfältig getrocknete Krone berührt, so werden Stromstärken, die an gesunden Zähnen unangenehme Empfindungen hervorrufen, an pulpalosen Zähnen nicht gefühlt. Zu beachten ist, dass bei grösseren Cysten auch die Nachbarzähne ihre Pulpa eingebüsst haben können und ferner, dass der Zahn, der die Cyste erzeugte, schon vor längerer Zeit extrahiert sein kann, ohne dass das Wachstum dadurch eine Hemmung erfahren muss.

Die Frage, ob eine solide Geschwulst oder eine Cyste vorliegt, lässt sich durch Vornahme einer Probepunktion entscheiden, die man meist leicht an einer Stelle ausführen kann, an der die umhüllende Knochenschale verdünnt oder verschwunden ist. Doch ist es wegen der Möglichkeit der Infektion vorsichtiger die Punktion, wenn sie zur Diagnosestellung überhaupt nötig wird, erst kurz vor der Operation vorzunehmen. Lassen sich in der Punktionsflüssigkeit Cholestearintafeln nachweisen, so spricht dieser Befund für Zahncyste. Bei Fall 172/33 entleerte sich bei der Punktion reichlich orangengelbe Flüssigkeit, ähnlich schimmernd wie Danziger Goldwasser ; die mikroskopische Untersuchung ergab überaus reichlich Cholestearinkristalle. Der ursprünglich sterile Cysteninhalt kann auf verschiedene Weise infiziert werden, durch spontanen Durchbruch, durch kleine Schleimhautwunden, durch den Wurzelkanal kariöser Zähne, durch Zahnextraktion und recht häufig bei Fehldiagnose durch Incision in die vorgewölbte Cystenwand. Bei unseren 127 Cysten ist ausserhalb der Klinik bei 42 Fällen incidiert worden und bei einigen Fällen sogar mehrmals. In der Annahme, es handle sich um einen Abszess, wurde da incidiert, wo die stärkste Vortreibung war, gewöhnlich in der Fossa canina, hie und da auch in der Schwellung am harten Gaumen. Bei einzelnen Patienten sind auch aus Unkenntnis der Krankheitsbilder unnütz Zähne geopfert worden. Durch Eröffnung der Cyste, durch die Kommunikation des Cysteninnern mit der Mundhöhle, kommt es zur Infektion des Cysteninhaltes, aus der Fistel fliesst in der Folgezeit eitriges fötides Sekret ab. Wohl kann es dann wieder spontan zum Verschluss der Fistel kommen, nach Wochen oder Monaten bricht dann aber die Fistel wieder auf. Die nicht infizierte Cyste verursacht gewöhnlich nur zeitweise und unbedeutenden Schmerz. Sobald aber durch Abschluss der Fistel der Eiter unter Druck steht und die Cystenwand sich akut entzündet, können die Schmerzen

dauernd und heftig werden, und in einzelnen Fällen kann es sogar zu hohem Fieber und Schüttelfrost kommen, z. B. in unseren Fällen 478/32 und 473/32. Die Frage, ob eine Vereiterung der Cyste ohne vorangegangene Incision vorkommt, ist zu bejahen : bei 6 unseren Cystenpatienten entleerte sich beim Ausschälen der Cyste Eiter, ohne dass vorher eine Incision gemacht oder der Cystenzahn gezogen worden war. Ein spontaner Durchbruch nach der Mundhöhle ist in unseren Krankengeschichten 14 mal verzeichnet, in einem Fall (721/32) erfolgte der Spontandurchbruch nach der Nase. — Wenn wir unsere Krankengeschichten durchgehen, so lässt sich feststellen, dass es bei den oft geringen Beschwerden manchmal recht lange dauert, bis der Fall zur Operation kommt. Die Zeitdauer der Beschwerden schwankt bei unseren 127 Cysten zwischen 2 Wochen (75/25) und 10 Jahren (418/16), durchschnittlich betrug sie $1^1/_2$ Jahre. Die Angaben bezüglich des Bestehens der Schwellung werden meist durch den Patienten zu kurz berechnet, da die Auftreibung in der Fossa canina oder am harten Gaumen zufällig vom Patienten oder vom Arzt festgestellt wird. Schmerzen können längere Zeit vollständig fehlen, und die Schwellung in der Fossa canina oder am harten Gaumen kann das erste manifeste Symptom der Cyste sein. So hatte einer unserer Patienten (203/21) schon vor 3 Jahren zufällig die Schwellung am harten Gaumen bemerkt, Schmerzen fehlten völlig.

Die circumskripte Schwellung in der Fossa canina oder am harten Gaumen ist jeweils auch bei stärkerem Druck nicht oder nur wenig empfindlich und die deckende Schleimhaut ohne Entzündung, Befunde, die gegen periostalen Abszess sprechen. Ist die Schwellung nur noch von einer papierdünnen Kochenlage bedeckt, so lässt sich Papierknittern nachweisen oder Fluktuation, wenn Cystenbalg und Schleimhaut ohne trennende Knochenschicht aufeinander liegen. Die Fluktuation lässt sich manchmal besonders deutlich feststellen, wenn die Schwellung der Fossa canina in die Schwellung am harten Gaumen übergeht. Wir haben aber auch des öftern Fälle beobachtet, wo die Schwellung nach dem untern Nasengang, nach der Fossa canina oder nach dem harten Gaumen hin knochenhart war.

Wertvoll ist in jedem Falle von Kiefercyste das Röntgenbild. Man kann so am besten das Verhältnis der Zahnwurzeln im Bereich der Kiefer- und Nasenhöhle zu deren Umgebung erkennen : man erhält genauen Aufschluss über Grösse und Ausdehnung der

Cyste, kann etwa schuldige, im Kieferknochen versteckte Wurzelreste finden und sehen, ob die Knocheneinschmelzung mit einer Arrosion am Apex der Wurzel einhergeht. Der Höhlenschatten der Cyste ist glatt, meist scharf abgegrenzt ; der Schatten weist teilweise noch Knochenstruktur auf, wenn die Cyste noch knöchern gedeckt ist, der umsäumende Knochenrandschatten erscheint durch die Projektion verdichtet. Wir müssen in der Regel eine occipito-frontale, eine sagittale und eine axiale Aufnahme machen. Bei normalen Kieferverhältnissen zeigt sich die Kieferhöhle, als dunkles Feld in Pyramidenform, umgeben von den scharfen, hellen Linien der Kieferhöhlenwandungen. Zwischen beiden Kieferhöhlen zeigt sich die Nasenhöhle, die auf dem Röntgenbild schwarz erscheint, da sie den Röntgenstrahlen wenig Widerstand entgegensetzt. Durch die sagittale Aufnahme gelangen die gleichnamigen Nebenhöhlen und Knochenteile beider Seiten nebeneinander zur Darstellung ; sie lassen sich in Form, Grösse, Breite und Höhe miteinander vergleichen. Um die Röntgenbilder zu differenzieren und kontrastreicher zu gestalten, bedarf es einer Vorbehandlung des Krankheitsherdes. Man entleert zunächst den Cystenhohlraum durch Punktion und spritzt dann an Stelle der herausgezogenen Flüssigkeit eine gleich grosse Menge einer Lipiodollösung ein. Oft geht einer Röntgenuntersuchung vorteilhaft die Diaphanoscopie voraus. Ist eine grössere Cyste oder überhaupt eine Erkrankung der Kieferhöhle vorhanden, so zeigt sich eine verminderte Helligkeit auf der kranken Seite, da sowohl Eiter wie Cystenflüssigkeit wenig strahlendurchlässig sind. Unmöglich ist es aber aus der abgeschwächten oder fehlenden Aufhellung die Diagnose Cyste zu stellen. Dadurch ist nur ein Hinweis auf das Vorliegen einer Veränderung in der Kieferhöhle gegeben. — Durch die Rhinoskopie lassen sich diejenigen Cysten nachweisen, die von den Vorderzähnen ausgehen ; da sie bei weiterem Wachstum den Weg nach oben nehmen, können sie gelegentlich die Schleimhaut des Nasenbodens vorwölben (z. B. 721/32 und 203/21). In anderen Fällen erscheint die Cyste als blassrötliche Geschwulst, die einen Teil der untern Muschel verdrängt (z. B. 124/32 und 202/24. Diese Vorwölbung wird als Gerber'scher Wulst bezeichnet. Sie täuscht bisweilen eine doppelte untere Muschel oder einen Nasenpolypen vor. Die Reihe der Untersuchungsmethoden wird schliesslich noch durch Vornahme einer Probepunktion ergänzt.

Bei der Diagnosestellung könnte eine Cyste mit einer der ver-

schiedenen Geschwulstarten verwechselt werden. Will man eine Differentialdiagnose gegen Tumoren stellen unter Berücksichtigung der Konsistenz des Tumors, so wird es angebracht sein, das erste Stadium der Cyste mit Knochenhärte, das zweite mit Pergamentknittern, das dritte mit Fluktuation zu bezeichnen. Im ersten Stadium kann Verwechslung eintreten mit Sarkom, Carzinom, Osteom und retiniertem Zahn. Gegen Sarkom spricht das langsame Wachstum der Cyste: das Sarkom wächst relativ schnell. Bei Sarkom können auch schon im Stadium der Knochenhärte Schmerzen auftreten, was bei einer nicht infizierten Cyste dagegen nie beobachtet wird. Beiden gemeinsam ist die Verdrängung von Zähnen. Das Röntgenbild weist bei Sarkom ein dunkles, meist nicht scharfrandiges Schattenbild auf, die Cyste dagegen zeigt scharfe Abgrenzung der Aufhellung gegen die Umgebung. Aehnlich verhält sich das Carzinom, das differentialdiagnostisch aber noch dadurch von der Cyste abweicht, dass es wohl selten vor dem 40. Lebensjahr auftritt. Im 2. Stadium ist eine Cyste nur mit einem Sarkom zu verwechseln, im 3. mit einer Parulis, einem Abszess. Gegen Abszess spricht der fühlbare Knochenrand an der Peripherie der Geschwulst, die scharfe Abgrenzung; für einen Abszess ist zu verwerten das stürmische Wachstum, die schmerzhafte Fluktuation auf Fingerdruck, das veränderte Aussehen von Schleimhaut und Periost. Bei Abszess fehlt der Schatten im Röntgenbild.

Fig. 1.
Oberkiefercyste ohne Lipiodoleinspritzung.
B. Fanny, 20 J. 269/23.



Fig. 1a.
Oberkiefercyste mit Lipiodoleinspritzung. Cyste wölbt sich nicht in die Kieferhöhle hinein.
B. Fanny, 20 J. 269/23.



Fig. 2.
Wurzelcyste mit Knochenabbau nach dem vordersten Teil des unteren Nasenganges.
W. Arthur, 25 J. 177/27.

Fig. 3.
Oberkiefercyste ausschliesslich im harten Gaumen.
T. Robert, 33 J. 529/26.

Fig. 4.
Oberkiefercyste r., Lipiodolfüllung; zwischen Lipiodol und der neugebildeten Knochenschale halbmondförmiges, helles Band: Cystenbalg. H. Klara, 43 J., 919/32.

Fig. 5.
Oberkiefercyste r., welche in die beiden Nasenhälften und in die rechte Kieferhöhle hereingewachsen ist. B. Wilhelm, 23 J., 28/33.

Fig. 5a.
Oberkiefercyste füllt r. Kieferhöhle fast völlig aus. Seitenaufnahme.
B. Wilhelm, 23 J., 28/33.

Fig. 6.
Follikuläre Oberkiefercyste, die einen normal ausgebildeten Eckzahn enthält. Sch. Adelheid, 52 J., 45/19.



Fig. 6a.
Follikuläre Oberkiefercyste, die einen normal ausgebildeten Eckzahn enthält. Sch. Adelheid, 52 J., 45/19.

Fig. 7.
Follikuläre Oberkiefercyste r., nahe der nasalen Wand der Kieferhöhle der tiefe scharfumschriebene Schatten des Cystenzahnes. G. Mathilde, 21 J., 166/24.

Fig. 8.
Follikuläre Unterkiefercyste. Auf dem Boden derselben rudimentär entwickelter Zahn. Starker Knochenabbau. S. Albert, 26 J., 478/12.

Vor dem letzten Abschnitt, der Therapie, sei noch die Histologie der Zahncysten besprochen. In typischen Fällen kann man an der Cystenwand 3 Schichten erkennen : aussen nach der knöchernen Wandung zu findet sich Bindegewebe, dann folgt eine Schicht von Granulationsgewebe als intermediäre Zone und innen, die Cyste auskleidend, liegt Plattenepithel. Doch finden sich in jeder Cystenwand auch Stellen, wo die Granulationsschicht oder das Epithel fehlt. Die äussere bindegewebige Schicht ist meist von derbem Bau und oft in welligen Strängen angeordnet. Der Kernreichtum des Bindegewebes wechselt. Die Gefässe zeigen im allgemeinen in dieser äusseren Schicht keine wesentliche Vermehrung und sind von normaler Beschaffenheit ; Pigment ist in der Mehrzahl der Fälle meist nur in geringer Menge vorhanden. Hie und da zeigt das Bindegewebe an vereinzelten Stellen myxomatöse Entartung. In einzelnen unserer Fälle (z. B. 375/13) wurden auch Riesenzellen (Fremdkörperriesenzellen) nachgewiesen. — Im Granulationsgewebe sind vorwiegend Lymphocyten und Plasmazellen zu erkennen ; es ist ungefähr gleich dick wie die äussere bindegewebige Schicht. Die Grenze zwischen Granulationsgewebe und bindegewebiger Schicht ist stellenweise ziemlich scharf. Nach dem Innenraum der Cyste zu bildet das Granulationsgewebe an einzelnen Präparaten Vorsprünge von mannigfacher Form, dadurch zeigt die Innenwand der Cyste an einzelnen Stellen eine wellige oder höckrige Oberfläche. Die Vorragungen in das Cysteninnere hinein sind aber an keiner Stelle so stark, dass eine Berührung und Verwachsung gegenüberliegender Vorsprünge zustandekommt und somit das Cysteninnere von Bindegewebssträngen durchwachsen würde. Gefässe sind in der Granulationsschicht reichlich vorhanden. Bei einzelnen Cysten wurde in dieser Schicht reichlich Pigment vorgefunden. Die innerste Schicht besteht aus Plattenepithel von wechselnder Dicke (z. B. 473/32, 668/31 etc.). Gelegentlich sind darin auch Gefässe vorgefunden worden. Die Frage, ob Cylinderepithel vorhanden sein kann, muss anhand unserer Krankengeschichten bejaht werden, in verschiedenen Fällen (362/32, 424/32, 32/29 etc.) wurde bei der histologischen Untersuchung ein ein- bis mehrschichtiges Cylinderepithel nachgewiesen. Allgemein wird angenommen, dass das Plattenepithel aus den Malassez'schen Zellhaufen entstammt, in welchem vorwiegend cubische oder cylindrische Elemente zu finden sind. In vielen unserer Fälle wurde dagegen öfters geschichtetes Plattenepithel festgestellt. Die Ansicht, dass

das Epithel der Cyste vielleicht aus dem Oberflächenepithel der Gingiva als Folge entzündlicher Prozesse abstamme, kann demnach nicht ganz von der Hand gewiesen werden. Wenn auch ein direkter Verband des Cystenepithels mit dem Oberflächenepithel nicht mehr nachweisbar ist, kann man sich doch in Analogie zu den Verhältnissen der Haut vorstellen, dass der kontinuierliche Zusammenhang allmählich unterbrochen wurde und dann sich nach und nach ein cystisches Gebilde formte.



Fig. 1.
Uebersichtsbild einer Zahncyste von 11 mm äusserem Durchmesser. 1. Plattenepithel, 2. Stratum granulosum, 3. Stratum fibrosum. H. Hans, Polikl. 1933.



Fig. 2.
Deutliche Dreischichtung der Zahncystenwand. 1. Plattenepithel im vorliegenden Fall niedrig, 2. Stratum granulosum, 3. Stratum fibrosum. K. Johann, 34 J., 67/33.



Fig. 3.

Unterkiefercyste. 1. atypische Epithelwucherung, 2. frische Haemorrhagien, 3. Stratum fibrosum, 4. stark verdünnte knöcherne Aussenwand (klinisch Pergamentknittern). An 4. schloss sich die Schleimhaut des Alveolarfortsatzes des Unterkiefers an.

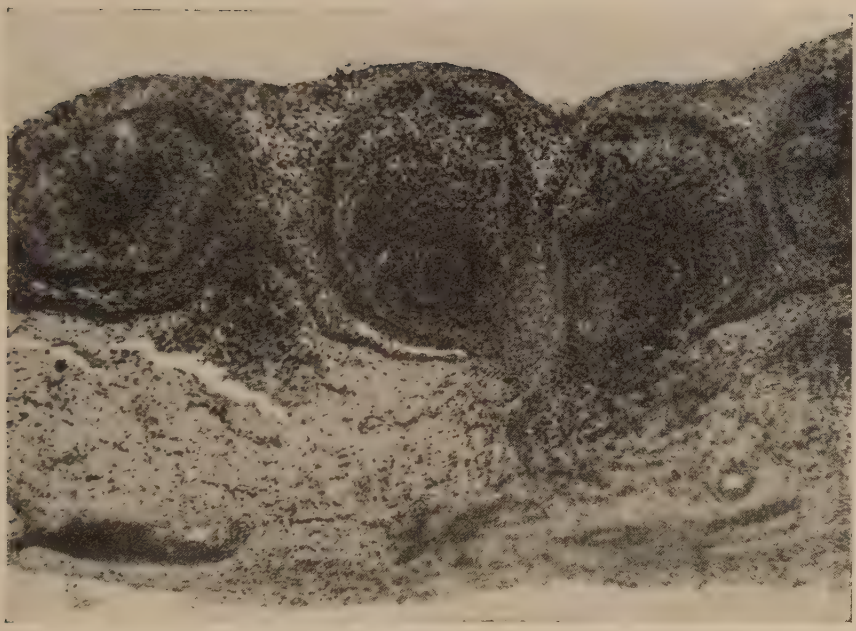

Fig. 4.
Atypische Epithelwucherungen fassen zell- und gefässreiches Granulationsgewebe in sich. B. Wilhelm, 21/33.



Fig. 5.
1. Hohes Plattenepithel mit zahlreichen intraepithelialen Gefässen. 2. Stratum granulosum und Stratum fibrosum nicht voneinander differenziert.
V. 38 J., 721/32.

Fig. 5a.
Ausschnitt aus Fig. 5 : Intraepitheliale Gefässe.



Fig. 6.

1. Niedriges Plattenepithel, Stratum granulosum nicht ausgebildet, 2. Stratum fibrosum, 3. verdünnte knöchernde Aussenwand, 4. quergeschnittene, quergestreifte Muskulatur.

Fig. 6a.

1. Dünne Cystenwand, wie sie den grössten Teil der Cyste auskleidet. 2. Epithel. 3. Starke Verdickung der Cystenwandung durch ein bohnengrosses Granulom mit reichlich Cholestearinkristallen. 4. Uebergang zur Cystenwand mit normaler Dicke. 5. Cystenlumen.

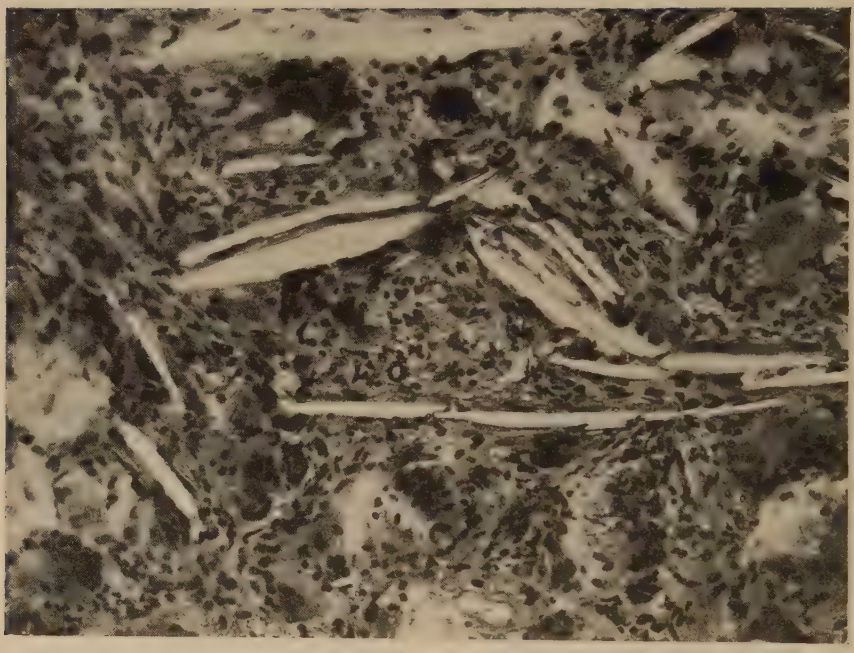

Fig. 6b :
Ausschnitt aus dem vorhergehenden Bild. Nadelförmige Lücken von Cholestearinkristallen mit zahlreichen Fremdkörperriesenzellen.

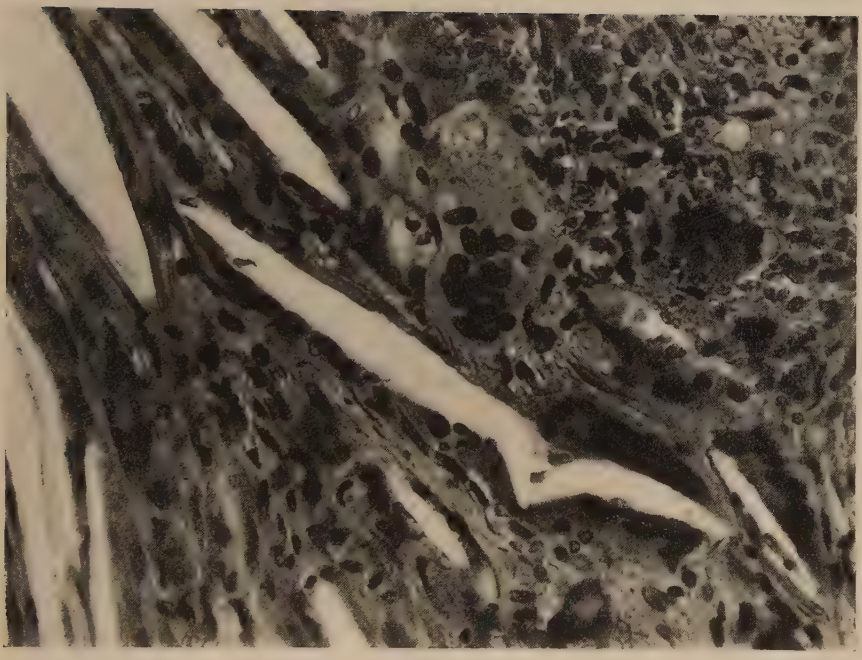

Fig. 6c.
Von demselben Fall : Cholestearinnadeln bei stärkerer Vergrösserung mit schöner Riesenzelle.

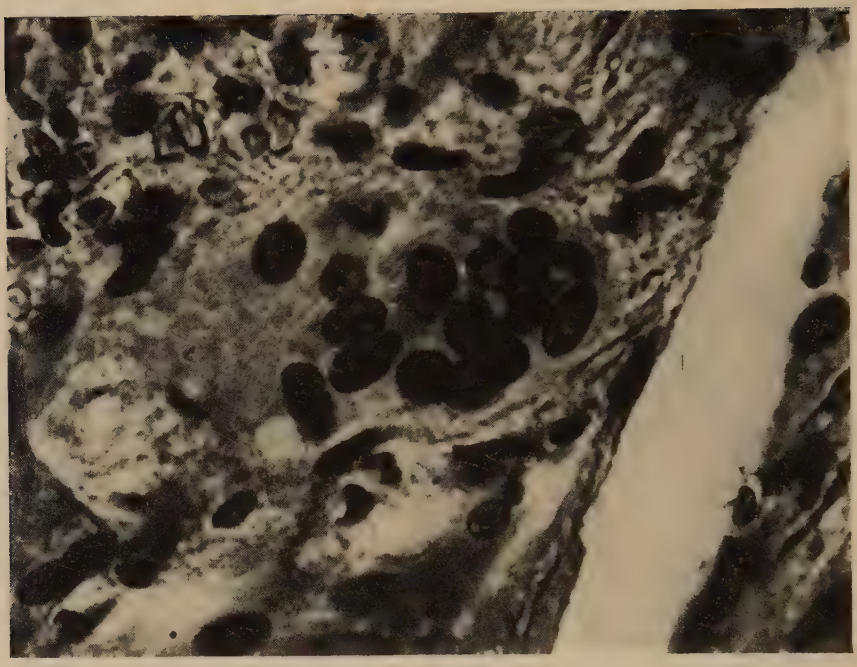

Fig. 6d.
Ausschnitt aus dem vorhergehenden Bild : Fremdkörperriesenzelle bei stärkerer Vergrösserung.

Was die Behandlung der Zahncysten anbelangt, so hat es nicht an Versuchen gefehlt die Cystenmembran bezw. das Epithel durch Aetzmittel zu zerstören, um die Cyste zur Ausheilung zu bringen. Walkhoff verwendet Chlorphenolcampher und Campatelli Trichloressigsäure. Diese Behandlung vermochte sich jedoch nicht durchzusetzen, weil sie in ihren Erfolgen höchst unsicher ist und zu unangenehmen Komplikationen führen kann. So gibt Schneider Fälle bekannt, bei denen sich die Zerstörung auch auf die Umgebung der Cyste fortsetzte und Knochennekrosen, Perforationen nach Kiefer- und Nasenhöhle entstanden. Für die Behandlung der Zahncyste kommen heute nur noch die chirurgischen Methoden in Betracht. Unter den zahlreichen Methoden haben sich 2 besonders bewährt. 1. Die Excision der Cystenvorderwand und Umgestaltung des übrigbleibenden Cystenhohlraumes in eine Nebenbucht der Mundhöhle (Methode Partsch 1) und 2. die hauptsächlich von rhinologischer Seite angewandte Radikaloperation der

Cyste und Kieferhöhle nach Caldwell-Luc oder Denker, wobei Cyste und Kieferhöhle als gemeinsamer Raum zur Nebenbucht der Nasenhöhle gemacht werden.

Bezüglich der vollständigen Entfernung des Cystenbalges gehen die Meinungen der Autoren noch auseinander. So verlangen Mayrhofer, Mayer und Loebell, dass der am Boden der Kieferhöhle haftende Cystenbalg zum Schutz der etwa eingelagerten Nerven und Gefässe erhalten bleiben soll. Der operative Eingriff wird mit der Bildung des Schleimhautlappens nach Boenninghaus beendet. Demgegenüber befürworten andere Autoren so auch wir die radikale Entfernung des Cystenbalges, ein Verfahren, das nie Nachteil bringt und Dauerheilung garantiert.

Verschieden sind die Ansichten über das Einlegen eines Tampons. Loebell verwirft das Tamponieren, da bei der Entfernung des Tampons die Gefahr besteht, dass der Lappen von seiner Unterlage abgerissen und aufgerollt wird. Nur bei besonders starken Blutungen muss man tamponieren und hat dann zu erwägen, ob man den Gazestreifen durch die Nase oder die Operationsschnittwunde im Mundvorhof herausleitet. Die Vorteile der Caldwell-Luc'schen Methode bei einer in die Kieferhöhle stark hereinragenden Cyste liegen darin, dass sich nach sorgfältigem Ausschälen des Cystenbalges eine Nachbehandlung erübrigt, und nirgends Speisereste haften bleiben, die zur Zersetzung Anlass geben können.

Zum Schlusse dieser Arbeit gestatte ich mir, Professor Dr. Oppikofer für gütige Ueberlassung der Krankengeschichten, Mithilfe und gute Ratschläge meinen herzlichsten Dank auszusprechen.

Literatur.

1. Berberich: Lehrb. der Mund- und Rachenkrankheiten S. 50 u. 281, 1932.
2. Bloch u. Jörgensen: Follikulärcysten, Z. Hals- usw. Heilk. 15, 124 (1930).
3. Blumenfeld u. Jaffé: Pathalogie der oberen Luft- und Speisewege S. 373 u. 718, 1929.
4. Denker u. Kahler: Handb. der Hals-, Nasen-, Ohrenheilk. Bd. 2, S. 682, 1926.
5. Denker u. Kahler: Handb. der Hals-, Nasen-, Ohrenheilk. Bd. 3, S. 443, 1928.
6. Denker u. Kahler: Handb. der Hals-, Nasen-, Ohrenheilk. Bd. 5, S. 185, 1929.
7. A. v. Eiselberg: Lehrbuch der Chirurgie, S. 316, 1930.
8. Garré u. Küttner: Handb. der prakt. Chirurgie, S. 316, 1930.
9. Hajek: Nebenhöhlen der Nase, S. 166, 1926.
10. Herrmann: Beiträge zur Genese der Kiefercysten, ref. Ztbl. Hals- usw. Heilk. 20, 695 (1933).
11. Kantorowicz: Klinische Zahnheilkunde, S. 288, 1929.
12. Kirschner u. Nordmann: Chirurgie, Bd. 4, 1. Teil, S. 876, 1927.
13. Körner u. Grünberg: Lehrb. der Ohren-, Nasen- u. Kehlkopfkrankheiten, S. 83, 1930.
14. Laurens: Chirurgie de l'oreille, du nez, du pharynx et du larynx, S. 637, 1924.
15. Lindt: Corr. f. Z. 32, 393, (1902).
16. Loebell: Zur Operation der Zahncysten, Z. Hals- usw. Heilk. 16, 91 (1926).
17. Meissner: Zur Operation der Kiefercysten, ref. Z. Hals- usw. Heilk. 13, 394, (1929).
18. Misch: Lehrbuch der Grenzgebiete der Medizin u. Zahnheilkunde, Bd. 2, S. 281 u. 324, 1923.
19. Oppikhofer: Zahnwurzelcysten, Arch. f. Lar. 25, 45 (1911).
20. Perthes u. Borchers: Verletzungen u. Krankheiten der Kiefer, S. 374, 1932.
21. Pieper: Die Behandlung der grösseren Wurzelcysten im Oberkiefer, Inaug. Diss. Leipzig 1930.
22. Port-Euler: Lehrbuch der Zahnheilkunde, S. 275, 328 u. 437, 1929.
23. de Quervain: Spez. chirurgische Diagnostik, S. 111, 1931.
24. Safranek: Odontogene Cysten des Oberkiefers, ref., Ztbl. Hals usw. Heilk. 11, 501 (1923).
25. Sauer: Zur Frage der Diagnostik u. Therapie der grossen Oberkieferzahncysten, Inaug. Diss. Marburg 1931.
26. Schneider: Neue Methoden der Therapie der Wurzelcysten DmfZ., 15, 261, (1933).
27. Seifert: Chirurgie des Kopfes u. Halses S. 124, 1931.
28. Tannert: Die Bedeutung der Zahnwurzelcysten f. die Rhinologie, ref., Ztbl. Hals- usw. Heilk. 8, 404, (1926).